



一例撕脱性牙外伤延迟再植病例

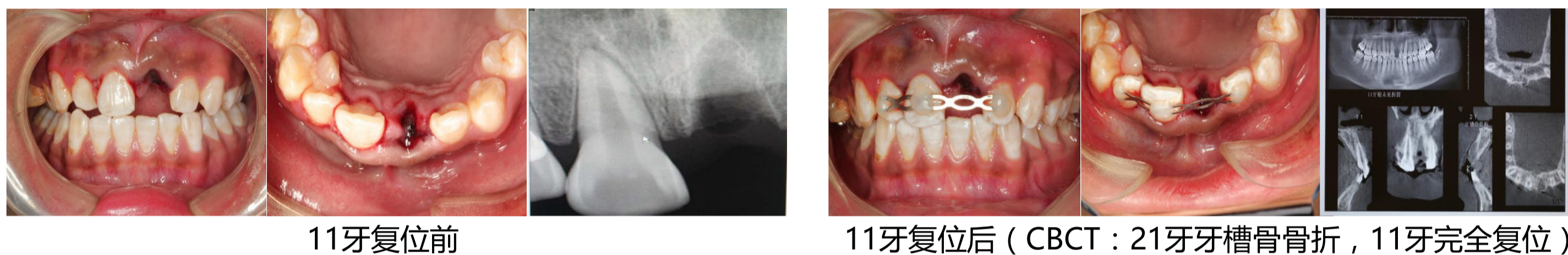
空军军医大学口腔医院 急诊与综合临床科 雷容



病例：

- 1) **基本信息**：姓名：张某某 性别：男 年龄：14岁 职业：学生
- 2) **主诉**：上前牙撞击后脱落4小时。就诊时间为2015-01-14
- 3) **现病史**：患者4小时前不慎摔伤，完全脱落患牙未寻得。在外院检查后未治疗。
- 4) **临床检查**：
 - ① 就诊时全身情况：患否认一过性意识丧失，否认头晕、恶心、呕吐等不适。患者就诊时意识清醒，自主体位，生命体征平稳。
 - ② 口颌面检查：全口卫生差，牙石 I，软垢 II，牙龈充血、无退缩；患者开口度3.7cm，开口型正常，颞下颌关节动度正常。
 - ③ 口腔检查：11腭侧移位，呈对刃，牙齿颜色正常，11牙冷（-），探（-），叩（++），松动度（+++），牙髓电活力测试无反应，冠周牙龈稍有渗血。21牙缺失，牙槽窝空虚，内有血凝块形成，牙龈未见明显撕裂。53牙滞留。
- 5) **影像学检查**：牙科RVG：11牙根尖发育完成，未行根管治疗，牙周膜明显增宽，牙齿部分脱出，21牙完全脱出，牙槽窝内未见异物影像。
- 6) **诊断**：①11牙侧向脱位；②21牙撕脱性损伤；③21牙唇侧牙槽骨骨折；④53乳牙滞留；⑤氟斑牙
- 7) **综合治疗计划**：①11牙手法复位；②21牙行牙再植术；③11牙、12牙、21牙、22牙松牙固定术；④建议拔除53牙
- 8) **治疗过程**：

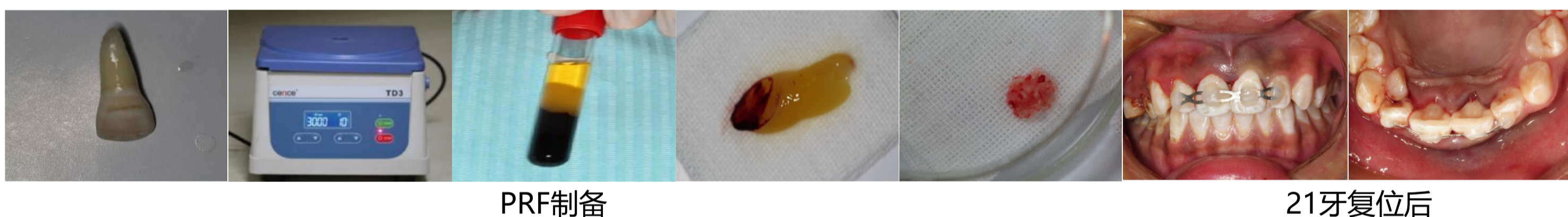(1) 初诊



11牙复位前

11牙复位后 (CBCT：21牙牙槽骨骨折，11牙完全复位)

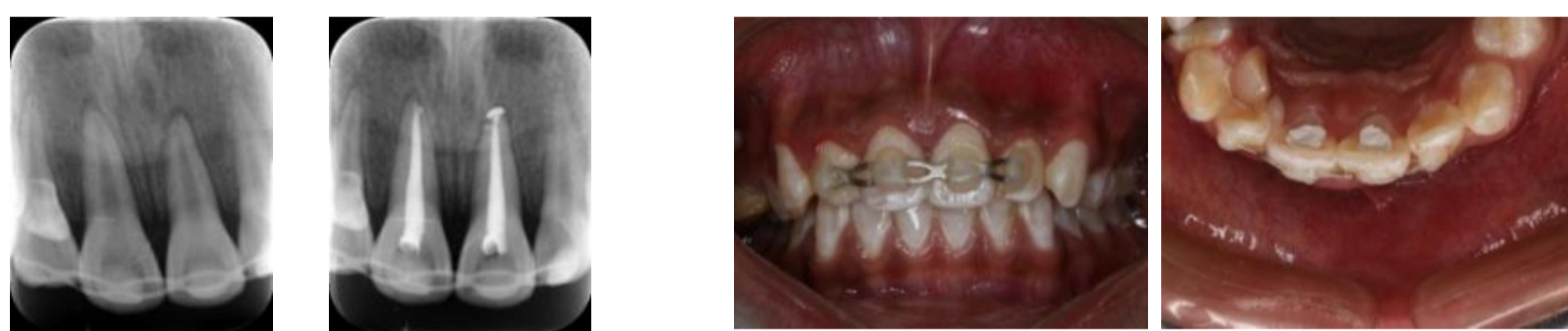(2) 次日18小时后寻得21牙：



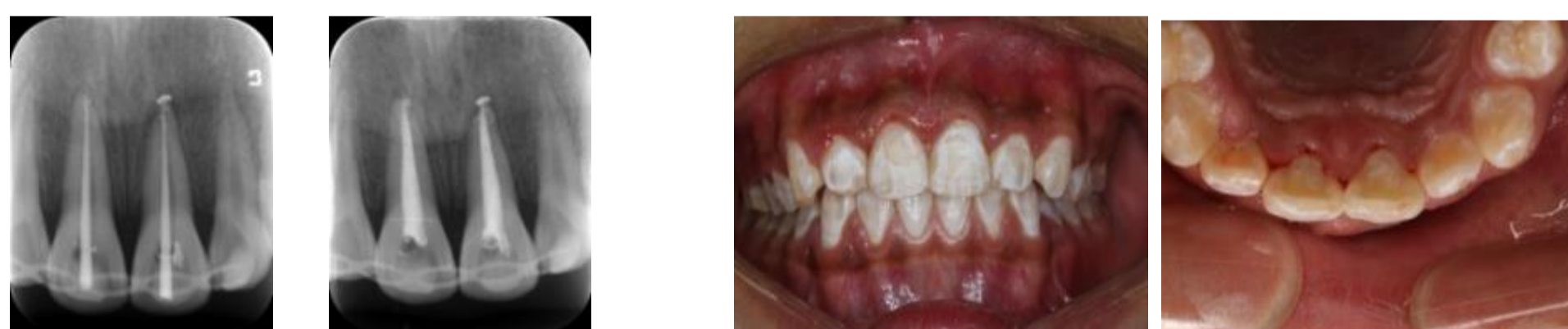PRF制备

21牙复位后

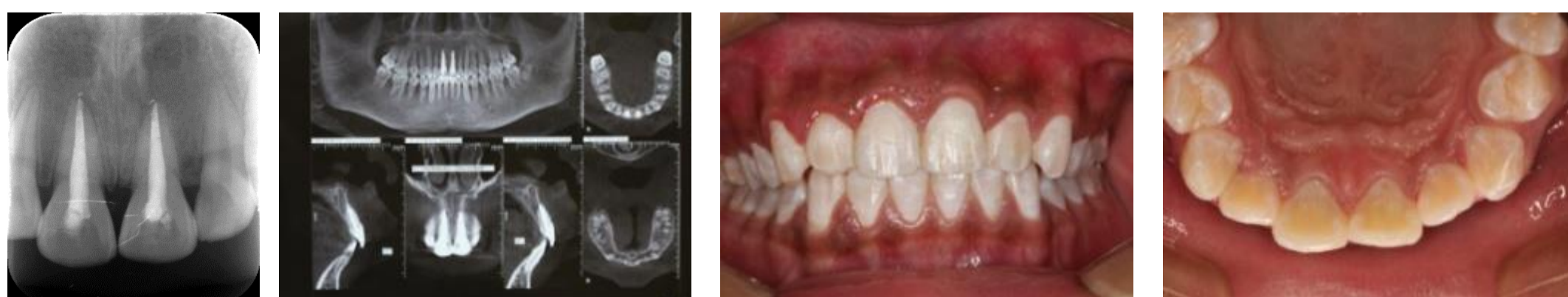(3) **2周复诊 (2015-01-30)**：11,21牙髓电活力测试无反应，根尖区阴影面积增大，11牙、21牙行常规根管治疗，测量根管长度，清扩，根管内封药。



(4) **4周复诊 (2015-02-15)**：11牙、21牙根管充填，树脂充填，拆除钛链。



(5) **6月复诊 (2015-08-04)**：11牙、21牙树脂充填完好，诊间无不适。CBCT：11牙、21牙完全复位，牙周膜未见明显异常，根尖周无暗影，未见明显牙根吸收。



(6) **1年复诊 (2016-02-02)**：11牙、21牙树脂充填完好，诊间无不适，冷（-），探（-），叩（-），牙齿颜色正常，未探及深牙周袋。

牙科RVG显示：11牙、21牙根充完好，11牙牙周膜未见异常，根尖周无暗影，21牙根尖未见明显异常，远中根尖中1/3处牙周膜腔模糊，远中处可见替代性吸收。（因离体时间过长，愈合已算满意）

