



空军军医大学(第四军医大学)

口腔医学院

厚德精业

止于至善

More than meet the eye!

-----前磨牙多根管治疗一例

单位：急诊与综合临床科

作者：徐典



患者信息

贺某，男，45岁，宝鸡人。

主诉

左下后牙治疗后不适1周。

现病史

患者一周前因左下后牙自发痛，于当地医院诊治后仍自觉冷热刺激疼痛，为求进一步诊治，遂来我院就诊。

既往史

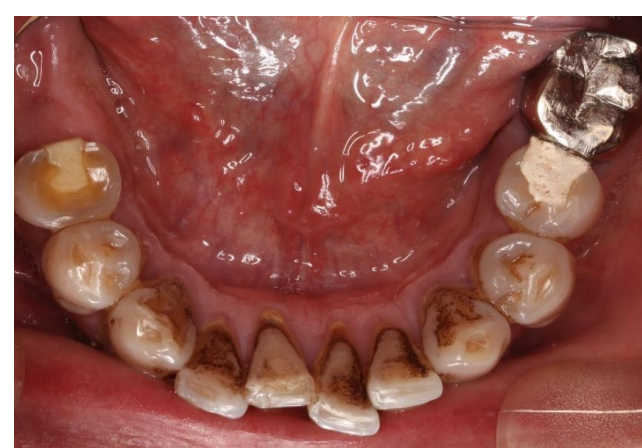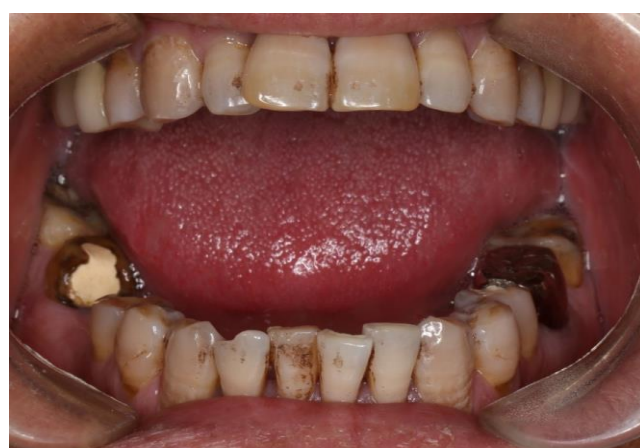既往体健，否认全身系统疾病史，否认传染病史及药物过敏史。吸烟史25年，平均每日吸烟半包。

诊断

- 35残髓炎
- 45牙牙体缺损
- 46牙缺失
- 慢性牙龈炎

治疗方案

- 全口龈上下洁治术
- 35牙根管治疗术
- 47牙根管再治疗术
- 45牙择期修复

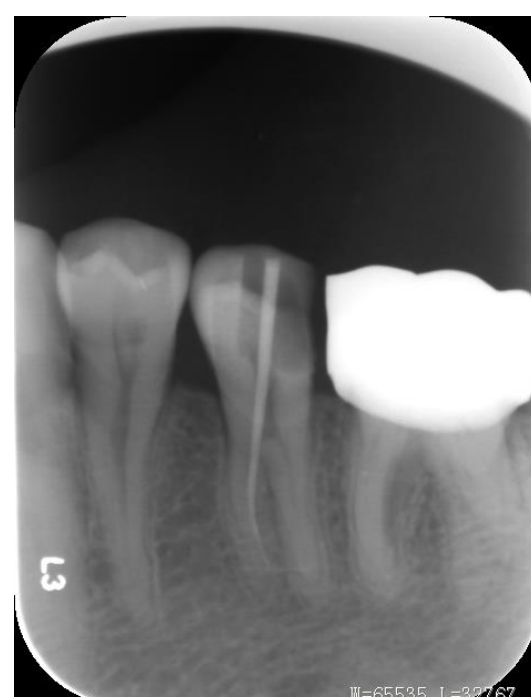

全口卫生差，牙石2度，色素3度，牙龈缘充血，无明显退缩。35牙远中邻合面洞型，丁氧膏暂封，冷刺激(+)，叩痛(-)，松动(-)，未见窦道。47牙近中邻合面洞型，丁氧膏暂封；冷刺激(-)，叩痛(-)，松动(-)，牙龈未见窦道。46牙缺失，牙槽嵴高度尚可，牙龈愈合良好。36牙金属铸造全冠修复，边缘密合，咬合关系良好，冷刺激(-)，叩痛(-)，松动(-)。

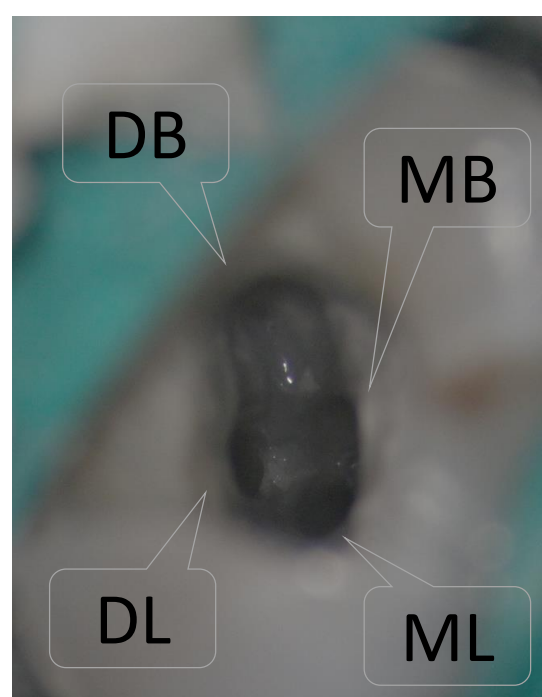
患者以家住外地、无法复诊为由，要求先根治左下后牙疼痛，遂先行35牙根管治疗。

35牙去净暂封，常规探查根管1支，VDW Raypex5确定工作长度，手动镍钛锉预备至20#，VDW M-Two机用镍钛器械根管预备(20#/04锥度)，EMS超声荡洗。

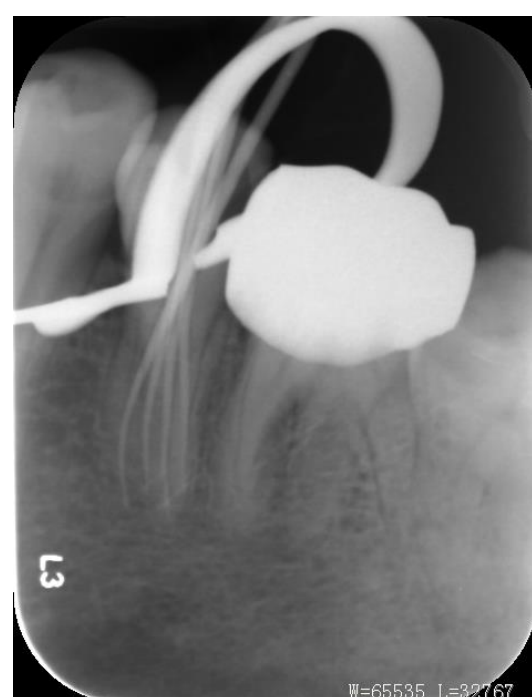
治疗过程



拍摄试主尖片，发现患牙并非单根管；请会诊后，怀疑患牙为3根管，即近中存在双根管。



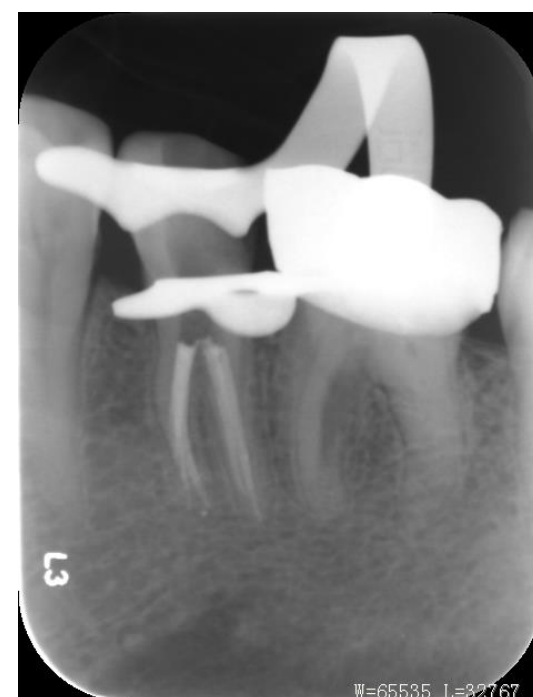
上橡皮障，显微镜下探查根管，发现患牙为4根管，其根管口分布类似下颌第一磨牙。



再次进行工作长度测量，根管预备，并拍摄试尖片。可见4支主尖均达到工作长度。

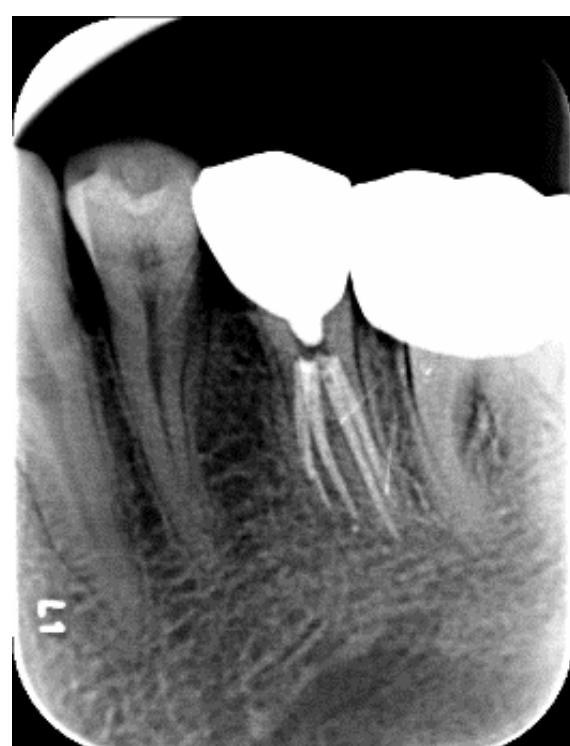
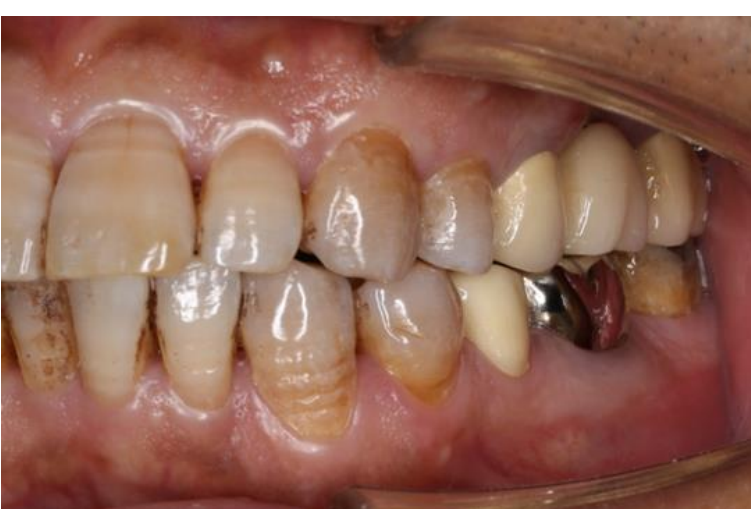

热牙胶垂直加压充填4根管。



X线片提示根充良好。树脂充填后行全冠修复。常规医嘱。

1年后复查



患者自述无任何不适。查体可见：35牙全瓷冠在位，固位良好，探边缘密合，冠周牙龈正常，未见根尖窦道。牙片提示：35牙根充良好，根尖无暗影，根周牙槽骨无吸收。

心得体会

➢ 患牙根管数目超出常规

35牙于当地已行根管治疗，仍有牙髓症状，提示漏治根管可能。而拍摄测长片发现，患牙至少存在3根管。于显微镜下仔细探查，最终确定患牙根管数目为4根。

➢ 患牙髓室狭小，操作不便

4个根管口位置相距较近，直视下无法精确定位根管口并进行预备，必须在显微镜下操作。

➢ 患牙根管狭窄，难以预备

尤其是近中2根管，不但根管口位置接近，而且根管下段较为狭窄，使用数支镍钛K锉预备，方才达到工作长度。还应注意预备手法，防止器械分离及根管旁穿。