

# 微创穴位埋线法治疗原发性三叉神经痛164例临床总结



侯 锐, 许广杰, 惠小勇, 王肖楠, 张新庆, 钟良燕, 李星瑶

(军事口腔医学国家重点实验室, 国家口腔疾病临床医学研究中心, 陕西省口腔疾病临床医学研究中心; 空军军医大学口腔医院口腔外科, 陕西 西安 710032)

原发性三叉神经痛是具有顽固性、反复性和难彻底根治性, 既是临床常见病, 又是国际公认的疑难杂症。《口腔颌面外科学》第7版中写到: 按循经穴与神经分布的解剖位置相结合的原则, 进行针刺可收到较好效果。微创穴位埋线又称“长效针灸”, 是在针刺时将医用可吸收线埋入穴位, 利用线体对穴位的持续刺激作用治疗疾病的一种临床技术。

**目的:** 探讨分析微创穴位埋线治疗原发性三叉神经痛患者的效果。

**方法:** 对2015年12月以来诊断为原发性三叉神经痛的164例患者进行微创穴位针刺埋线, 根据疼痛位置选择面部主穴——下关穴, 第I支痛辅助太阳、阳白、印堂; 第II支痛辅助四白、迎香、颧髻; 第III支痛辅助地仓、颊车。扳机点明确且疼痛严重处可选用阿是穴。同时, 每例患者均在疼痛侧的手三里或曲池和对侧侧三里、侧下三里穴位点埋线。穿刺针选用9号埋线针(江苏高冠)。线体选用聚乙醇酸PGA可吸收线(上海金环)。进行治疗后随访及疗效评定, 并统计并发症发生情况。

**结果:** 164例患者治疗期间的有效率为72.8%, 术后随访到的130例患者的有效率为73.8%, 具体结果见表1。治疗前口服卡马西平类药物的126例患者有62例(49.2%)停药, 埋线后有12例在下关穴位点出现暂时性血肿, 没有出现感染和其它严重并发症。

**结论:** 微创穴位埋线法治疗原发性三叉神经痛简便有效, 值得推广。

**关键词:** 穴位埋线; 三叉神经痛; 微创治疗

表1 三叉神经痛患者埋线治疗随访结果 n(%)

	有效			无效	合计	总有效率
	治愈	显效	好转			
术后随访	22 (16.9)	58 (44.6)	16 (12.3)	34 (26.2)	130	73.8%
第II支痛	12 (25)	22 (45.8)	4 (8.4)	10 (20.8)	48	79.2%
第III支痛	10 (14.7)	26 (38.2)	12 (17.6)	20 (29.4)	68	70.6%

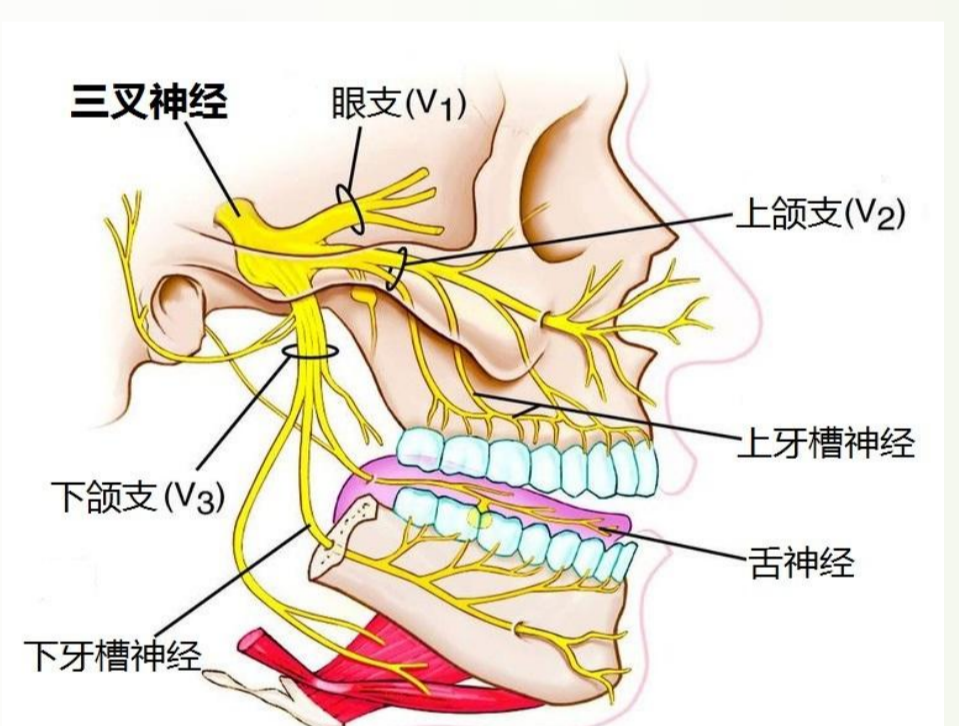


表1 三叉神经痛患者埋线治疗随访结果

图1 三叉神经的面部走行

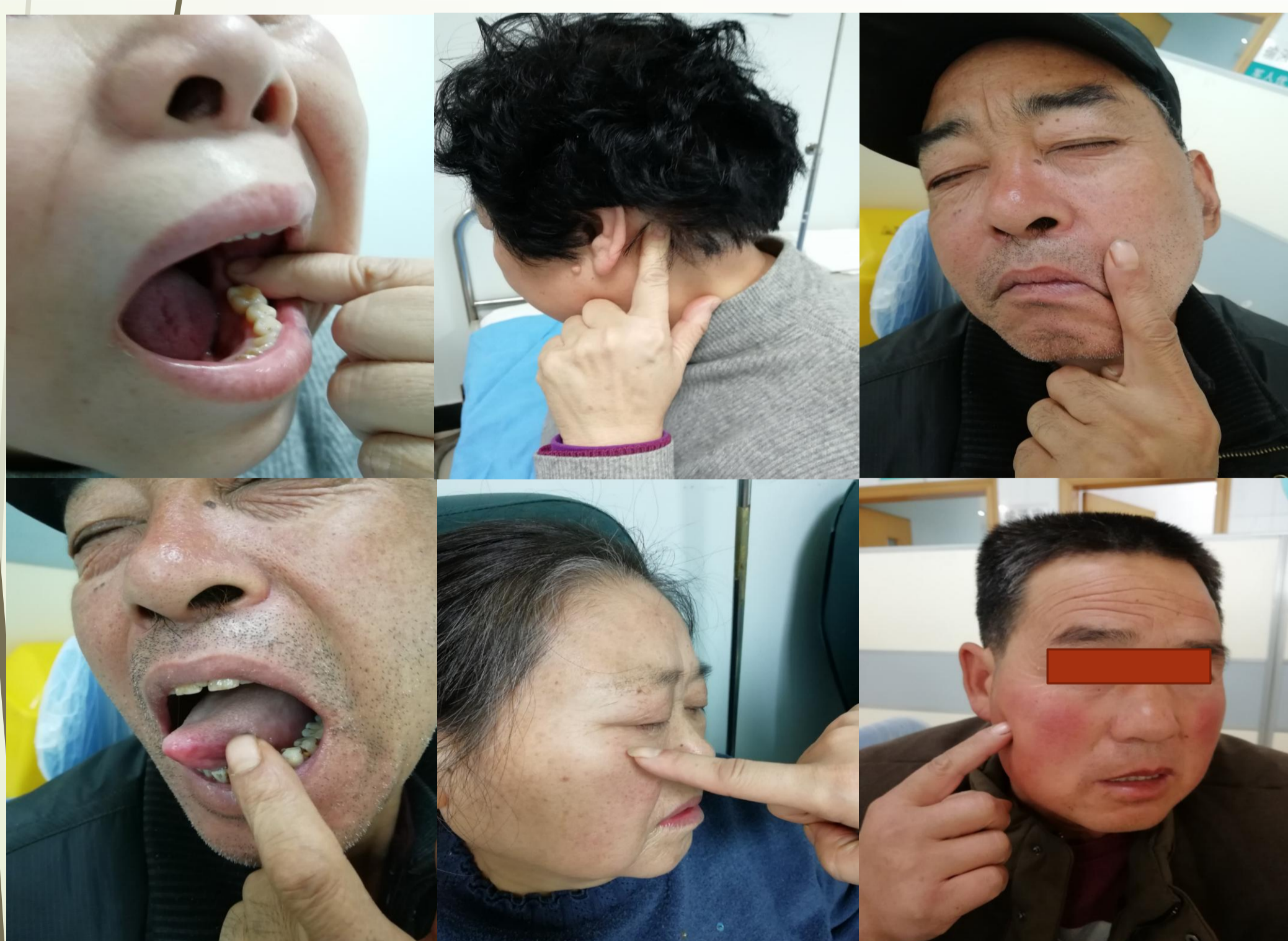

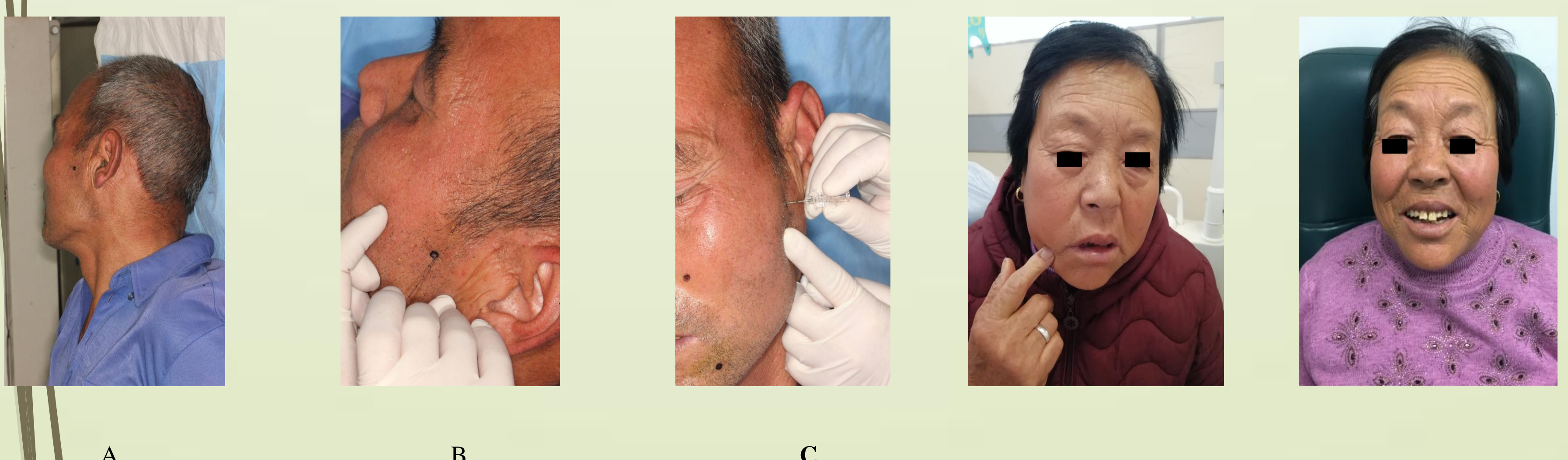图2 患者所指的头面部各种位置的疼痛



图3 一次性微创埋线针



图4 PGA可吸收线



A

B

C

图5 穴位埋线步骤  
A 选取位点 B 刺入穴位 C 植入线体

图6 患者张某, 65岁, 女, 右侧面部疼痛多年。2014年曾做射频热凝术, 2017年复发, 经过针刺、埋线, 治疗后疼痛缓解, 露出笑容